HANDBUCH

DER

PRAKTISCHEN CHIRURGIE.

IN VERBINDUNG MIT

v. Angerer-München, weil. **v. Bergmann**-Berlin, **Borchardt**-Berlin, **v. Bramann**-Halle, **v. Brunn**-Tübingen, **v. Eiselsberg**-Wien, **Friedrich**-Königsberg, **Graff**-Bonn, **Graser**-Erlangen, **v. Hacker**-Graz, **Heineke**-Leipzig, **Henle**-Dortmund, **Henschen**-Zürich, weil. **Hoffa**-Berlin, **v. Hofmeister**-Stuttgart, weil. **Jordan**-Heidelberg, **Kausch**-Schöneberg-Berlin, **Kehr**-Berlin, **Klose**-Frankfurt a. M., **Körte**-Berlin, **Krause**-Berlin, weil **Krönlein**-Zürich, **Kümmel**-Heidelberg, **Kümmell**-Hamburg, **Küttner**-Breslau, **Lexer**-Jena, **Lotheißen**-Wien, weil. **v. Mikulicz**-Breslau, weil. **Nasse**-Berlin, **Perthes**-Tübingen, **Rammstedt**-Münster i. W., **Rehn**-Frankfurt a. M., **Reichel**-Chemnitz, **Riedinger**-Würzburg, **Römer**-Straßburg, **Rotter**-Berlin, **Sauerbruch**-Zürich, weil. **Schede**-Bonn, **Schlange**-Hannover, **Schreiber**-Augsburg, **Schumacher**-Zürich, **Sonnenburg**-Berlin, **Steinthal**-Stuttgart, **Stoeckel**-Kiel, **Voelcker**-Heidelberg, **Wilms**-Heidelberg, **Zuckerkandl**-Wien

BEARBEITET UND HERAUSGEGEBEN

VON

GEH. RAT PROF. DR. P. VON BRUNS
IN TÜBINGEN

UND

GEH. RAT PROF. DR. C. GARRÈ
IN BONN

GEH. RAT PROF. DR. H. KÜTTNER
IN BRESLAU.

Vierte umgearbeitete Auflage.

FÜNF BÄNDE.

I. BAND. CHIRURGIE DES KOPFES.

Mit 247 teils farbigen Textabbildungen.

STUTTGART.
VERLAG VON FERDINAND ENKE.
1913.

CHIRURGIE DES KOPFES.

BEARBEITET VON

weil. **E. v. Bergmann**-Berlin, **F. Krause**-Berlin, weil. **R. U. Krönlein**-Zürich, **W. Kümmel**-Heidelberg, **H. Küttner**-Breslau, **E. Lexer**-Jena, **G. Perthes**-Tübingen, **O. Römer**-Straßburg, **M. Wilms**-Heidelberg.

Vierte umgearbeitete Auflage.

MIT 247 TEILS FARBIGEN TEXTABBILDUNGEN.

STUTTGART.
VERLAG VON FERDINAND ENKE.
1913.

Literatur.

Genaue Literaturangaben bei **v. Mikulicz** *und* **Kümmel,** *Krankheiten des Mundes 1912, 3. Aufl.* — **Malon,** *Des lipomes de la langue. Thèse de Paris 1880.* — **Labat,** *Des lip. buccaux. Thèse de Paris 1881.* — **Knoche,** *Ueber Lipome der Mundhöhle. Bonner In.-Diss., 1888.* — **Krausnick,** *Lipome der Zunge. Berliner In.-Diss., 1889.* — **Poncet,** *Fibro-Lipome congénital de la langue. Lyon médical 1888, Bd. 57, S. 130.* — **Lannelongue,** *Affections congénitales. Paris 1891, S. 696.* — **Provera,** *Lip. della ling. Gaz. d. osp. 1905, Nr. 84.*

M. Kahn, *Ueber Papillome der Mundrachenhöhle. Arch. f. Laryngol. u. Rhinol. 1894, Bd. 1, S. 92.* — **Bull,** *Papillomata. Journal of ophthalm., otol. and laryngol. 1889, July.* — **Billroth,** *Virchows Arch. 1856, Bd. 9, S. 70.* — **Blanc,** *Contribution à l'étude des tumeurs fibreuses de la langue. Gaz. hebd. 1884, S. 611.* — **Zahn,** *Ueber einen Fall von Fibrom und Osteofibrom der Zunge. Deutsche Zeitschr. f. Chir. 1885, Bd. 22, S. 30.* — **Silbermann,** *Fremdkörpertuberkulose der Zunge in Tumorform. Deutsche Zeitschr. f. Chir. 1902, Bd. 64, S. 561.* — **v. Recklinghausen,** *Die multiplen Fibrome der Haut. Berlin 1888.* — **M. B. Schmidt** *(Amyloidtumoren). Virchows Arch. 1896 Bd. 152, S. 369.* — **Groß** *(Amyloidtumoren). Deutsche Zeitschr. f. Chir. 1906, Bd. 84, S. 462.*

Santesson, *Nord. med. Ark. 1887, Bd. 19, Nr. 18.* — **Nasse,** *Die Geschwülste der Speicheldrüsen und verwandte Tumoren des Kopfes. Arbeiten aus der chirurgischen Klinik der Universität Berlin 1892, Tl. 6, S. 57.* — **R. Volkmann,** *Ueber endotheliale Geschwülste. Deutsche Zeitschr. f. Chir. 1895, Bd. 41, S. 1.* — **Barth,** *Lymphangiosarkom des Mundbodens. Heidelberger Diss. 1896.* — **Küttner,** *v. Bruns' Beitr. Bd. 16, S. 181.*

R. Wolff, *Verhandl. d. Deutschen Gesellsch. f. Chir. 1882.* — **Chamisso de Boncourt,** *v. Bruns' Beitr. 1897, Bd. 19, S. 281.* — **Riethus,** *Beitrag zur Kasuistik und Therapie der Struma lingualis. Deutsche Zeitschr. f. Chir. Bd. 74, S. 149.* — **Meixner,** *Zwei Fälle von Struma baseos linguae. Ebenda Bd. 78, S. 1.* — **Schwarz,** *Zungenstruma. Zentralbl. f. Chir. 1906, S. 886.*

Butlin, *Sarcoma of the tongue. The Lancet 1887, Bd. 1, S. 623.* — **Poncet,** *Sarcome de la langue. Lyon méd. J. 1888, t. 2, S. 95.* — **Scheier,** *Ueber Zungensarkome. Berliner klin. Wochenschrift 1892, S. 881.* — **Marion,** *Sarcome de la langue. Revue de chirurgie 1897, Mars et Août.* — **Melchior Robert,** *Sarcome of tongue. Philadelphia med. Journ. 1899, July.* — **Downie,** *Brit. med. Journ. 1899, 2, S. 1065.* — **Nägele,** *Zungensarkome mit besonderer Berücksichtigung des Kindesalters. In.-Diss., Kiel 1900.* — **Seidel** *(Melanom). Deutsche Zeitschr. f. Chir. 1906, Bd. 80.*

Kapitel 12.

Der Zungenkrebs.

Wer im Banne der parasitären Theorie von der Entstehung des Krebses steht und gar meint, daß der spezifische Krankheitserreger an erster Stelle durch die Nahrung den Menschen zugeführt wird, dürfte nicht verstehen, warum unter 1000 krebskranken Frauen nur 13 an Krebs der Lippen, Mundhöhle und Zunge, 243 aber an Krebs der Mamma leiden. Beim Manne kommen allerdings auf 1000 Krebserkrankungen 111 der Mundhöhle, welche sich verteilen mit 77 auf die Lippen, 21 auf die Zunge und 13 auf die übrige Mundschleimhaut. Die 13 Mundkrebse der Frauen betrafen 8mal die Lippen, 3mal die Zunge und 2mal die übrige Mundhöhle. Nach einer Zusammenstellung von Steiner aus verschiedenen Krankenhäusern kommen von 100 Karzinomen der Zunge 83,55 auf Männer und 16,45 auf Frauen. Zur Erklärung dieses Verhältnisses wird das Tabakrauchen und der Alkoholgenuß, die beim männlichen Geschlechte vorherrschen, herbeigezogen. Viel Aufsehen hat Barkers Behauptung von der relativen Zunahme des Zungenkrebses in den letzten Jahrzehnten gemacht. In den Jahren 1872—1881 sei in England das Zungenkarzinom von 26 auf 115,0 pro mille gestiegen. Von 1884—1901 stellten sich in der v. Bergmannschen Klinik 178 Kar-

zinome der Zunge vor, 142 an Männern, 36 an Frauen. 159 von ihnen wurden operiert. Die übrigen waren teils inoperabel, teils verweigerten die Patienten die Operation, teils auch kamen sie nach einmaliger Konsultation nicht wieder.

Der Krebs im Munde geht von drei Stellen aus: von der Zunge, der Wangen- und der Mundbodenschleimhaut. Für die Entstehungsgeschichte der Karzinome aus chronischen Reizungen und vorangehenden nicht krebsigen Gewebswucherungen, dem „Precancerousstage" Hutchinsons, bieten alle drei Ursprungsstellen einen wichtigen Beleg, welcher in dem Zusammenhange des Krebses mit der Leukoplakie liegt. Von den 159 Zungenkarzinomen v. Bergmanns waren 34,6 % aus einer, lange Zeit bereits bestehenden Leukoplakie hervorgegangen. Bei 19,2 % waren die weißen Flecken spärlich, niedrig und unbedeutend. Im ganzen also saß der Zungenkrebs auf und neben den Flecken in 53,8 %, d. h. in mehr als der Hälfte der v. Bergmannschen Fälle. Das kann kein zufälliges Nebeneinander gewesen sein, sondern bestätigt, was Nedopil und Schuchardt schon gefunden haben, den Zusammenhang der Epithelwucherung an der Oberfläche mit dem Eindringen der gleichen Wucherung in die Tiefe, den Übergang der Pachydermie der Mundschleimhaut in das Epitheliom, den Schleimhautkrebs.

In 21,6 % der v. Bergmannschen Fälle von Zungenkrebs, in welchen Spuren von Leukoplakie nicht entdeckt werden konnten, fanden sich gegenüber dem Geschwüre am Zungenrande scharfe Zahnspitzen oder teilweise durch Karies zerstörte Zahnkronen. Es ist denkbar, daß hier vor dem Krebse eine dekubitale Induration bestand und deren ständige Reizungen den Boden für das Karzinom vorbereiteten.

Das Verhältnis des Krebses zur Syphilis ist, seit man das Zungenkarzinom zu diagnostizieren gelernt hat, lebhaft besprochen worden. Über den Wagesatz, daß die Syphilis, die eigene sowohl wie die der Voreltern, eine Anlage zur Krebsentwicklung hinterlasse, ist man zur Tagesordnung übergegangen, wohl aber hat man immer wieder die Häufigkeit syphilitischer Antezedenzien bei Zungenkrebskranken hervorgehoben. Fournier fand unter 184 Patienten mit Karzinomen der Mundschleimhaut 155 Syphilitische. Poirier betont besonders die Gefährlichkeit des Rauchens bei Luetischen und nennt den Zungenkrebs „cancer des fumeurs syphilitiques". v. Bergmann, Whitehead, Collins Warren und Meller sprechen der Syphilis eine besondere ätiologische Bedeutung ab, Butlin sieht in ihr nur eine indirekte Ursache insofern, als die von ihr hervorgerufenen Veränderungen eine gewisse Disposition zur Entwicklung des Zungenkrebses schaffen. Der Entscheidung näher gerückt ist die Frage durch die moderne Vervollkommnung der Syphilisdiagnose durch die Serumreaktion. Coenen hat an der Küttnerschen Klinik in keinem Falle von Zungenkrebs die Reaktion positiv gefunden.

In 24,38 % der v. Bergmannschen Beobachtungen waren lokale ätiologische Momente nicht zu ergründen. Solche Fälle pflegt man ebenso willkürlich wie kurz und knapp auf die fortgesetzten Reizungen einer chronischen superfiziellen Glossitis durch Alkohol und Tabak zurückzuführen.

Die wichtigste Disposition geben indessen an der Zunge wie im übrigen Körper die Altersveränderungen der Gewebe. Das Alter, welches die meisten Krebse hervorbringt, liegt zwischen dem 45. und 65. Lebensjahre. Von den Patienten v. Bergmanns waren unter 30 und über 25 Jahre 2,25 %, von 30—40: 7,91, 40—45: 7,91, 45—50: 13,48, 50—55: 19,92, 55—60: 20,83, 60—65: 17,41, 65—70: 5,63, über 70: 5,05. Die Zahlen entsprechen genau den Durchschnitten der übrigen Mitteilungen über das Alter der betreffenden Kranken. Der jüngste Patient war nach Wölfler ein 25jähriger, der älteste nach Weber ein 100jähriger.

Die Karzinome der Zunge sind so gut wie immer in typischer Weise aus Pflasterepithelien zusammengesetzt. Das Vorkommen von Zylinder-

Fig. 242.

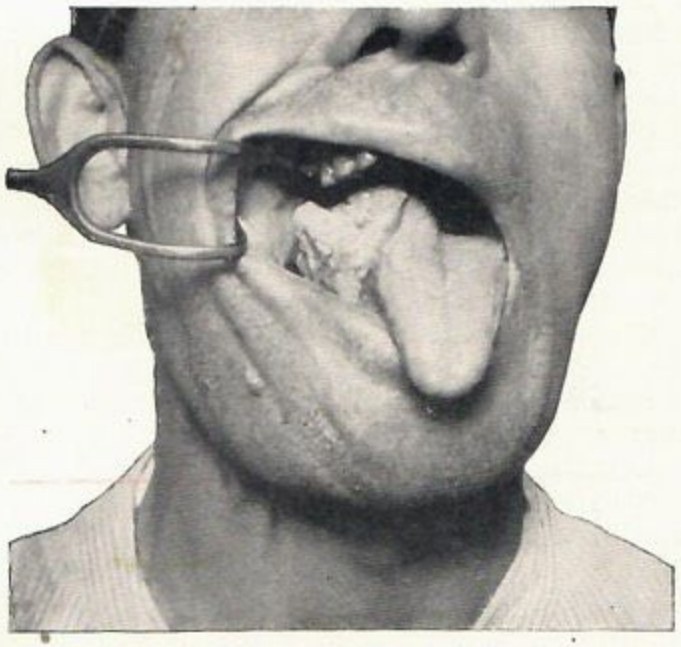

Krebs der Zunge. (Küttnersche Klinik.)

epithelkrebsen, das Steiner in einem Falle der Heidelberger Klinik gefunden hat, dürfte eine seltene Ausnahme sein. Klinisch stellen sich uns die Krebse der Zunge als oberflächliche oder tiefsitzende dar. Die ersteren gehen vom Oberflächenepithel, der gewöhnliche Fall, aus, die letzteren von den Drüsen der Schleimhaut. Entsprechend dieser Entwicklung bieten die tiefen Karzinome anfangs das Bild einer noch mit Schleimhaut überkleideten Geschwulst, die oberflächlichen sehr bald schon das eines Geschwürs. Man kann daher eine Geschwulst- und eine Geschwürsform, oder besser Entwicklungsstufe an den Zungenkrebsen unterscheiden.

Der geschwulstförmige von vornherein harte Knoten dringt von unten her ins Gewebe der Schleimhaut, so daß diese bald ihre Verschiebbarkeit verliert und nach kürzester Zeit zu einem Geschwüre zerfällt. Scharf abgesetzt gegen seine Umgebung ist der

Krebsknoten zu keiner Zeit. Seine Härte gestattet ihn zu umgreifen, aber verschwommen ist seine Grenze stets. Das durch Zerfall des Knotens entstandene Geschwür ist durch einen wallartig aufgeworfenen Rand und einen schmutziggelbbraunen Grund ausgezeichnet. Der Grund ist selten gleichmäßig glatt, sondern dringt hier tiefer, dort weniger tief ins Parenchym, oder zeigt Risse und Spalten, oder setzt sich kraterförmig in die unterliegenden Gewebe fort, die schmutzigbraungrau und nekrotisch aussehen. Der in der Oberfläche der Zunge entstandene Krebs unterscheidet sich, wenn er in ganzer Ausdehnung geschwürig zerfällt, von dem aus einem erweichten Knollen hervorgegangenen nicht. In anderen und recht häufigen Fällen stellt er ein Ulcus elevatum dar, das an seiner Oberfläche kleine hügelförmige Erhebungen mit Furchen und Rinnen zwischen ihnen zeigt. In solchen Fällen ähnelt er dem gleich gestalteten Lippenkrebse. Dann lassen sich durch Druck auf seine stets harte Basis kleine, weiße Pfröpfe aus dem Grunde der Furchen hervordrücken, in denen man die Attribute des verhornenden Epithelialkrebses, Krebszapfen mit Krebsperlen, leicht nachweist. Am Rande und oft auch vom Grunde ragen Zacken und warzenförmige Erhabenheiten vor. Büschelartige papilläre Exkreszenzen oder blumenkohlförmige Gewächse auf karzinomatösem Grunde sind an der Zunge Seltenheiten. Zweierlei zeichnet noch weiter das Krebsgeschwür aus: einmal die Blutungen, welche durch die Bewegungen der Zunge und durch das Vorbeistreifen der härteren Nahrungsmittel hervorgerufen werden, und dann die Schmerzen. Sie sind so lebhaft wie bei den flachen tuberkulösen Randgeschwüren der Zunge, und haben oft einen neuralgischen Charakter. Sie strahlen gegen das Ohr aus und quälen die unglücklichen Patienten furchtbar. Der weitere Verlauf des Karzinoms führt zu einem regelmäßigen Übergreifen auf seine Nachbarschaft per continuitatem, in erster Stelle auf den Mundboden, dann weiter den Unterkiefer, die Arcus palatoglossi, die Tonsille, die Wange und Parotis.

Früh und regelmäßig erkranken die Lymphdrüsen längs des Lymphstromes von der Zunge zu ihnen, eine Erkrankung, die für die schlimme Prognose des Leidens entscheidend ist. Ja es ist nicht so selten, daß große Lymphdrüsengeschwülste am Halse einem kleinen, kaum beachteten Knoten an der Zunge entsprechen. Die Tatsache, daß die meisten Rezidive nicht von der Narbe in der Zunge ausgehen, sondern von den Lymphdrüsen — etwa 70% —, zeigt schon deren Bedeutung. „Mehr aber noch als diese Erfahrung haben das H. Küttners Injektionen und anatomische wie klinische Untersuchungen über die Lymphwege und Lymphdrüsen der Zunge getan“ (v. Bergmann); sie sind von Poirier, Most und Bartels bestätigt worden.

„Küttners Ergebnisse sind für die Diagnose wie die Behandlung des Zungenkarzinoms maßgebend“ (v. Bergmann). Der Reichtum der Lymphbahnen in der Zunge erklärt die frühe Teilnahme der Lymphdrüsen. Die Lymphgefäße des Schleimhautüberzuges und der Tiefe der Zunge haben dieselben Abflußwege. Die gleichen Bahnen nimmt auch der Lymphstrom vom Boden und den Wandungen der Mundhöhle, soweit diese bei der Verbreitung des Karzinoms in Betracht kommen. Bei Injektion nur einer Zungenhälfte, ja sogar eines kleinen

Zungenabschnitts werden sämtliche zum Lymphgebiet der ganzen Zunge gehörigen Drüsen injiziert. Dadurch erklärt es sich, daß gar nicht selten bei einseitiger Erkrankung der Zunge doppelseitige Drüsenschwellungen angetroffen werden. Die Lymphdrüsen, zu welchen die Lymphe der Zunge fließt, sind die Glandulae submaxillares und die Glandulae cervicales profundae auf der Vena jugularis, die kleinen Glandulae sublinguales und die schon im Inneren der Zungenmuskulatur zwischen den beiden Mm. genioglossi gelegenen Drüsen; auch die submentalen und die im unteren Parotiszipfel gelegenen Drüsen können zum Lymphgebiete der Zunge gehören. Die Hauptlymphdrüse der Zunge liegt auf der Vena jugularis in der Höhe der Karotisteilung. Von ihr aus zieht sich die weitere Affektion der zervikalen Drüsen bis zur Schädelbasis hinauf. Endlich gibt es noch eine direkte Bahn von der Zunge zu den supraklavikularen Drüsen. Hiernach wird man bei jeder Untersuchung einer Zungengeschwulst, die ein Karzinom sein könnte, nach den genannten Lymphdrüsen tasten und durch ihre Härte und Schwellung die Diagnose sicherstellen.

In den 159 von v. Bergmann operierten Fällen schien das Karzinom 29mal auf die Zunge beschränkt zu sein, fast alles Fälle, die aus leukoplakischen Flecken hervorgegangen und frühzeitig entdeckt worden waren. In 10 Fällen wurden nur ein oder ein paar submaxillare Drüsen mit der Geschwulst in der Zunge oder getrennt von ihr durch eigene für sie angelegte Schnitte fortgenommen. In 120 Fällen handelte es sich 89mal um recht ausgedehnte Drüsenexstirpationen. Weiter wurde 19mal der Mundboden ganz oder teilweise entfernt, 13mal die seitliche Pharynxwand mit der Gaumentonsille und dem Arcus palatoglossus, 6mal der ganze Ast des Unterkiefers bis ins Temporomandibulargelenk, 1mal die Epiglottis, 2mal die Parotis, 80mal die Glandula salivalis submaxillaris — fast jedesmal, wenn in der weiter unten zu beschreibenden Weise mit Durchsägung des Unterkiefers operiert worden war.

Über die Frequenz der Verbreitung des Zungenkrebses auf die verschiedenen Lymphdrüsengruppen und auf die übrigen Teile der Mundhöhle bringen die statistischen Angaben von Wölfler, Sachs, Meyer, Binder u. a. ausführliche Angaben. Sie stimmen im Durchschnitte mit v. Bergmanns Zahlen überein. Küttner hat an diesen Berichten und dem Materiale der Tübinger Klinik die Resultate seiner anatomischen Untersuchungen geprüft und die Kongruenz der Ergebnisse des Experiments mit der klinischen Beobachtung nachweisen können.

Hat sich der Zungenkrebs weit über seine Nachbarschaft ausgedehnt, so ist die Lage der Patienten eine wahrhaft furchtbare, um so mehr, als die Ulzeration, Gewebsnekrose und Jauchung immer größer und schwerer wird. Dazu kommen die erschöpfenden Blutungen und die nicht mehr aussetzenden Schmerzen. Die Ernährung sinkt rapide, selbst wenn es gelingt, von der Nase aus die Patienten zu füttern. Die rasch zu Faustgröße anwachsenden miterkrankten Lymphdrüsen erweichen und sprengen ihre Hautdecke. Aus den Durchbruchsstellen wuchert rotes, zerfallendes und jauchendes Krebsgewebe hervor. Zu ihrem Glücke haben die Kranken in diesem Stadium nicht zu lange auf ihre Erlösung zu warten. Man hat die durchschnittliche Dauer eines sich selbst überlassenen Zungenkrebses auf ein Jahr berechnet, doch ist auch bei dieser Krebsform die klinische Malignität eine sehr verschiedene. So ausgesprochen die Neigung des Carcinoma linguae ist, auf dem Lymphwege fortzuschreiten, so selten

metastasiert es in den inneren Organen. Meist erliegen die Kranken dem lokalen Prozeß und dem sekundären Lymphdrüsenkrebs, ehe es zur Ausbreitung des Karzinoms im übrigen Kiefer kommt.

Die Diagnose ist in der Mehrzahl der Fälle nicht schwer, zumal wenn es sich um verhältnismäßig reine, aber zerklüftete Ulzerationsflächen handelt, aus denen man die weißen Pfröpfe herausdrücken kann. Immerhin können schwerwiegende Verwechslungen vorkommen. Die mit Syphilis ist die gewöhnliche, dann folgt, aber ungleich seltener, die mit dem ulzerierenden Dekubitalgeschwür, mit der Tuberkulose, dem ulzerierten Sarkom und zuweilen wohl auch mit einem von Geschwüren besetzten Kavernom, namentlich Lymphkavernom, und endlich mit Aktinomyzesknoten.

Die Annahme einer dekubitalen Induration oder einer tuberösen gutartigen Geschwulst oder eines Aktinomyzesknotens statt eines beginnenden Karzinoms kann verhängnisvoll werden, weil sie die beste Zeit für die Operation, die im ersten Beginne des Leidens, versäumen läßt. Man muß also bald zu einer Entscheidung kommen und ziehe deswegen den der verdächtigen harten Stelle am Zungenrande gegenüberliegenden Zahn aus. Reinigt sich schon in 2—3 Tagen das Geschwür und verkleinert sich die Härte, so hat es sich nur um eine chronische Entzündung gehandelt, welche die Folge der Reibung und des Druckes am Zungenrande war. [Schon S. 948, wo von der Diagnose der in Geschwulstform auftretenden Tuberkelkonglomerate die Rede war, rieten wir, in allen Fällen die tuberösen Geschwülste, welche möglicherweise Krebs sein könnten, zu entfernen. Gegenüber der Gefahr, welche das Übersehen und Stehenlassen eines Karzinoms bringt, fällt die unnötige Operation eines Gummi nicht ins Gewicht.

Wichtig ist die Unterscheidung zwischen den Produkten der Syphilis und dem Karzinom. Denn durch eine antisyphilitische Kur wird leicht der richtige Zeitpunkt für die Radikaloperation eines Karzinoms versäumt. Es soll nicht behauptet werden, daß die Unterscheidung eines Karzinoms von einem spätsyphilitischen Geschwüre der Zunge oder des Mundbodens leicht ist, wohl aber, daß sie bei gehöriger Aufmerksamkeit so gut wie immer gelingt. Dem Karzinom und dem Gummi gemeinsam ist eine gewebliche Neubildung und deren früher Zerfall. Daraus folgt die Ähnlichkeit und daraus erklärt es sich, daß bis ans Ende des 18. Jahrhunderts jede Spätsyphilis der Zunge für ein Karzinom gehalten wurde und, wie v. Esmarch an drei instruktiven Abbildungen auf dem 18. Kongresse deutscher Chirurgen 1889 zeigte, Fälle ulzerierter Gummata mit Karzinom verwechselt worden sind. Die Unterschiede sind zu suchen 1. in der Multiplizität der gummösen Herde gegenüber dem solitären Vorkommen des Krebses; 2. in dem Sitze des Karzinoms so gut wie ausschließlich am Rande der Zunge und selten nur an dessen vorderem Abschnitte, vielmehr fast immer an einem weiter nach hinten, wenn auch noch vor den Papillae gelegenen Teile, den Molarzähnen gegenüber (Fig. 242). Außer an dieser Stelle sitzen, wenn auch nur in einem geringen Bruchteile der Fälle — v. Bergmann sah nur drei, Butlin unter 80 nur einen —, die Krebse im präepiglottischen Zungenbezirke. Sie sind durch ihre außerordentliche Härte aus-

allem aber, weil auch beim Mundbodenkrebs frühzeitig und ausgiebig die regionären Lymphdrüsen befallen werden. Fast stets erkranken die beiderseitigen submentalen, submaxillaren und tiefen zervikalen Drüsen, bei vorgeschrittenem Karzinom müssen auch sämtliche zum Lymphgebiete der Zunge gehörigen Drüsengruppen als krank angesehen werden.

Das Karzinom der Wangenschleimhaut bevorzugt die Umschlagsfalten, besonders die Falte in dem aufsteigenden Unterkieferaste, und die Tiefe der Backentasche neben dem horizontalen Teile des Unterkiefers. Seltener findet sich das Karzinom auf den mittleren Partien der Wangenschleimhaut, welche dem Zwischenraume zwischen den Zahnreihen des Ober- und Unterkiefers entsprechen, oder um die Ausmündungsstelle des Ductus parotideus.

Im Beginn bildet der Krebs ein gefeldertes Geschwür mit infiltrierten, wallartig erhabenen Rändern. Die Geschwürsfläche ist höckrig, bisweilen ausgesprochen papillär, auf Druck entleeren sich die charakteristischen Krebspfröpfe. Im weiteren Wachstum breitet sich der Tumor nicht nur in der Fläche, sondern vor allem auch in der Tiefe aus, und verwandelt die Wange in eine brettharte Masse, welche zu fester unbeweglicher Kieferklemme führt und Sprache wie Ernährung in hohem Maße beeinträchtigt. Die unaufhaltsam vordringende Neubildung greift schließlich auf den Knochen über, bisweilen gleichzeitig den Ober- und Unterkiefer befallend, sie befällt den Gaumen und den Rachen und kann sogar nach außen durchbrechen, im Cavum oris und auf der Gesichtshaut eine jauchende, abscheulichen Fötor verbreitende Geschwürsfläche hinterlassend.

Frühzeitig werden die Lymphdrüsen ergriffen, nicht nur auf der erkrankten, sondern auch auf der gesunden Seite, zuerst die submaxillaren Drüsen, welche die Lymphgefäße der eigentlichen Wangenschleimhaut aufnehmen, bald aber auch die submentalen, die tiefen zervikalen und die in die Ohrspeicheldrüse eingebetteten Lymphknoten. Mit der Ausbreitung des Karzinoms wächst die Zahl der befallenen Drüsen, und in gleicher Weise verschlechtert sich die Prognose, welche im allgemeinen um so ungünstiger ist, je weiter entfernt von den Lippen das Karzinom seinen Sitz hat. Überhaupt ist die Prognose des Krebses der Wangenschleimhaut eine schlechte, und nur bei frühzeitigster Diagnose und Operation kann auf dauernde Heilung gerechnet werden.

Die Karzinome der Schleimhaut des harten Gaumens wachsen frühzeitig in den Oberkiefer und sind dann ohne dessen partielle oder totale Resektion nicht zu entfernen. Über ihre Unterscheidung von den aus dem Oberkiefer herauswachsenden Krebsen vgl. man Abschnitt VII.

Die Behandlung der Karzinome im Munde kann keine andere als eine chirurgische sein. Wir denken am Anfange des 20. Jahrhunderts über sie noch ebenso wie G. A. Richter am Ende des 18. in seiner Dissertation „De cancro linguae" bekannt hat: „Stets bleibt das Messer, beizeiten gebraucht, das beste Mittel."

Die Regel: „Kleine Krebse, große Operationen" gilt nirgends so strikt wie gerade beim Zungenkarzinom.

Vor allem müssen bei jedem, auch dem kleinsten Krebse der Zunge ausgiebige typische Drüsenausräumungen stattfinden, selbst dann, wenn vergrößerte Drüsen noch nicht zu fühlen sind. Es müssen ausgeräumt werden: die submentalen, submaxillaren und tiefen zervikalen Drüsen. Da die Lymphe einer Zungenhälfte zu den beiderseitigen Drüsen abfließt, sind diese beiderseits auszuräumen, und weil es direkte Bahnen von der Zunge zu den supraklavikularen Lymphdrüsen gibt, muß die Ausräumung unter Umständen bis zur Klavikula ausgedehnt werden. Wegen dieser direkten Bahnen ist ein Fall von Zungenkrebs mit so weit nach abwärts reichenden Drüsenmetastasen nicht unbedingt als inoperabel anzusehen. Fühlt man vergrößerte Lymphknoten in der Supraklavikulargrube, so ist sie, auch wenn nach oben ein kontinuierlicher Zusammenhang nicht besteht, unter allen Umständen auszuräumen, falls notwendig doppelseitig. Es empfiehlt sich, außer den Lymphdrüsen auch die Submaxillarspeicheldrüse beiderseits zu entfernen und nach Drüsen im unteren Parotiszipfel zu fahnden. Für diese typischen Drüsenausräumungen empfiehlt Küttner einen Kreuzschnitt; die Längsinzision verläuft in der Medianlinie vom Kinn bis zum Sternum, der Querschnitt geht leicht bogenförmig von einem Kieferwinkel zum anderen und zwar beiderseits bis auf den Kopfnicker. Die entstehenden vier Lappen werden zurückgeschlagen, und die Gebilde des Halses liegen übersichtlich frei. Gleichzeitig bietet sich der Vorteil, daß die ein- oder doppelseitige Unterbindung der Art. lingualis oder Carotis externa sehr bequem auszuführen ist. Kann das Karzinom vom Munde aus ohne Knochenoperation exzidiert werden, so wird seine Entfernung der Halsoperation unmittelbar angeschlossen. Ist eine temporäre Kieferdurchsägung notwendig, so folgt die Zungenoperation nach einigen Tagen in einer zweiten Sitzung, da die Kommunikation der großen Halswunde mit der Mundhöhle unbedingt vermieden werden muß. Der Eingriff der Drüsenausräumung ist, wie Küttner auf Grund reicher Erfahrung neuerdings betont, nicht so groß, wie es den Anschein hat, bietet aber weit größere Aussichten auf einen endgültigen Erfolg.

Auch Butlin und Poirier fordern für alle Fälle die Freilegung der Karotis und Jugularis bis an die obere Brustapertur auf beiden Seiten des Halses. Butlin führt zu dem Zwecke einen Schnitt längs des Kopfnickers, einen zweiten Schnitt in der Mittellinie vom Kinn zum Sternum und präpariert an der im Jugulum liegenden Spitze des Dreiecks den Lappen hinauf bis an den Rand des Unterkiefers.

Die zweite Grundregel ist die gründlichste Exstirpation des Zungentumors weit im Gesunden. Sie kann ebenso wie die Operation am Halse nach den Vorschriften von Braun in Lokalanästhesie ausgeführt werden; bevorzugt man die Narkose, so wird die Halsoperation in tiefer, die Mundoperation in halber Narkose vorgenommen. Bei jeder größeren Exzision ist die doppelseitige präliminare Unterbindung der Lingualis unbedingt notwendig, da die Hämorrhagie aus der blutreichen Zunge die Orientierung erschwert und durch Aspiration von Blut in die Luftwege gefährlich werden kann. Bei großen Eingriffen, wenn das Karzinom die Grenzen der Zunge überschritten hat, kommt die ein- oder doppelseitige Unterbindung der Carotis externa

in Frage. Die Art. maxillaris ext. wird bei Ausräumung der Submaxillargrube ligiert.

Ohne gleichzeitige Drüsenausräumung wird die Art. lingualis nach der empfehlenswerten Pirogoffschen Vorschrift folgendermaßen unterbunden: Der Schnitt verläuft vom Zungenbeine bis zur Malgaigneschen Grube in einer Linie, die man sich vom oberen Rande der Mitte des Zungenbeins zur Spitze des Proc. mastoid. gezogen denkt. Haut, Platysma und Halsfaszie werden gespalten, wobei im hinteren Wundwinkel die V. facialis communis zu schonen ist. Nun wölbt sich die das ganze Operationsfeld füllende Gl. salivalis submaxillaris vor, deren Kapsel möglichst unten durchschnitten wird. Leicht gelingt es jetzt, die Drüse stumpf aus ihrem Involukrum zu lösen und über den unteren Rand des Unterkiefers heraufzuschlagen. Jetzt wird unter der schleierhaft dünnen hinteren Kapselhälfte der Drüse und im inneren Wundwinkel der laterale Rand des vorderen Biventerbauches und hinten und nach außen von ihm der Mylohyoideus sichtbar, unter dessen freiem hinteren Rande der Hyoglossus vom großen Zungenbeinhorne zur Zunge emporsteigt. Schräg über den Winkel, welchen Mylohyoideus und Biventer bilden, läuft der weiße N. hypoglossus. In dem kleinen dreieckigen Raume, der von den Mm. mylohyoideus und biventer, sowie dem N. hypoglossus eingerahmt ist und dessen Grund der Hyoglossus bildet, liegt die Vena lingualis und, nur durch einige Fasern des letztgenannten Muskels von ihr getrennt, die Art. lingualis.

Butlin empfiehlt die präliminare Laryngotomie, die er seit 1900 in 60—70 Fällen prinzipiell angewendet hat. Ihre Vorteile sieht er darin, daß sie in weniger als einer Minute ausgeführt werden kann und dem Operateur ein exakteres Vorgehen an der Zunge, dem Narkotiseur eine leichtere Durchführung der Betäubung ermöglicht. Der bei uns nur in schwersten Fällen üblichen Tracheotomie zieht er die Laryngotomie weit vor, da sie alle Vorzüge der letzteren ohne ihre Nachteile besitze.

Das Gebiet der Zunge, aus welchem wir einen Tumor entfernen wollen, kann erreicht werden:

1. unmittelbar vom Munde aus. Es ist erstaunlich, wie große und weit nach hinten reichende Karzinome man ohne Hilfsschnitte vom Munde aus exstirpieren kann. Butlin hat in 197 Fällen fast stets in dieser Weise operiert und niemals eine Kieferdurchsägung vorgenommen, wenn er auch in einzelnen Fällen Teile des Kiefers zu resezieren genötigt war. Über die vorbereitende Desinfektion der Mundhöhle ist schon in Kap. 2 gesprochen worden. Für die Exzision wird der Mund dadurch weit geöffnet erhalten, daß man zwischen die oberen und unteren Molarzähne einen Keil oder Mundsperrer einschiebt. Die Mundwinkel werden mit stumpfen Wundhaken nach außen gezogen. Ein Assistent faßt die Zunge mit einem Gazeläppchen und zieht sie energisch vor. Das Verfahren ist milder als das Anfassen mit Zungenzangen. Bei weit nach hinten reichenden Tumoren empfiehlt sich die Anwendung von Zügeln aus Seiden- oder Metallfäden. Die Durchtrennung des Frenulum erleichtert das Vorziehen der Zunge. Nach der Ausschneidung der erkrankten Partie werden die infolge der vorausgegangenen Lingualisligatur meist wenig blutenden Gefäße gefaßt und unterbunden oder umstochen. Die Naht der Zungenwunde, welche bei kleinen Exzisionen gute Re-

sultate gibt, ist bei großen Exzisionen nach präliminarer Gefäßunterbindung nicht zu empfehlen, da sie die Gangrän am Zungenstumpfe begünstigt.

2. Um eine bessere Übersicht und einen breiteren Zugang zum Operationsfelde an der Zunge zu erhalten, hat Jäger schon 1831 die Wange gespalten. Sitzt die Neubildung nur auf einer Zungenhälfte oder deren Rande, so genügt die Spaltung auch nur auf dieser Seite. Im übrigen können beide Wangen durchschnitten werden. Der Schnitt geht in einem Zuge vom Mundwinkel quer bis an den vorderen Masseterrand. Der Stenonsche Gang und die Art. transversa bleiben oberhalb der Schnittlinie. Die Arteria circumflexa, die Maxill. ext. werden unterbunden. Man gewinnt durch die beiderseitige Spaltung zwar ziemlich viel Raum, doch ist sie bei Innehaltung der oben unter 1. gegebenen Vorschriften entbehrlich, zumal die Entstellung nicht unerheblich ist.

3. Der Weg zur Zunge wird von der Regio submentalis, beziehungsweise suprahyoidea oder der Regio sub- und retromaxillaris aus eingeschlagen. Hierbei sollen sofort und noch vor der Operation an der Zunge die Lymphdrüsen fortgenommen werden.

Schon 1827 griff Cloquet die Zunge von der Regio suprahyoidea an. Seinem Beispiele folgte 1838 Regnoli durch einen ausgedehnten Querschnitt, auf welchen er noch in der Mittellinie einen nach abwärts verlaufenden Längsschnitt setzte. Statt dieses Längsschnittes wählte Billroth an den Enden seines von einer Art. maxillaris ext. zur anderen längs des Unterkieferrandes verlaufenden Querschnittes zwei am Halse hinabsteigende Längsinzisionen und empfahl sein Verfahren auf dem Chirurgenkongresse von 1873. Zu der großen bis in die Mundhöhle fortgesetzten Wunde zog er die Zunge heraus und machte sie dadurch von ihrer Spitze bis zur Epiglottis zugänglich.

Voraussetzung bei dieser Schnittführung ist die Trennung der Muskelansätze vom Mittelstücke des Unterkiefers. Sie ist bedenklich, denn die Schluckpneumonie ist nach Mund- und Rachenoperationen dann besonders zu fürchten, wenn das Mittelstück des Unterkiefers fortgenommen ist oder die Muskelansätze an ihm gelöst worden sind. Diese besondere Gefahr kommt den seitlichen Schnitten von der Fossa submaxillaris aus nicht in gleichem Maße zu, da sie die das Zungenbein emporziehenden Hebemuskeln der Zunge schonen. Das hat v. Langenbeck schon bei der nach ihm benannten provisorischen Durchsägung des Unterkiefers ebenso berücksichtigt, wie v. Bergmann bei seiner Operation von der Regio submaxillaris aus und Kocher später bei seinem, jetzt von ihm aufgegebenen Schnitte von der seitlichen Halsgegend aus.

Kochers Schnitt verläuft vom Kinn in gerader Richtung bis zur Mitte zwischen Kinn und Zungenbein, zieht dann dem Unterkiefer parallel zum vorderen Kopfnickerrande und folgt diesem schließlich nach aufwärts bis zum Ohrläppchen. Der Hautlappen wird hinaufgeschlagen, nach Ausräumung der Drüsen die Lingualis unterbunden, der M. mylohyoideus und die Schleimhaut durchschnitten, die Zunge nach unten vorgezogen und das Karzinom exstirpiert.

Bei v. Bergmanns Operation von der Regio submaxillaris aus verläuft der Schnitt vom Zungenbeine bis zum Rande des Kopfnickers, welcher oberhalb der Karotisteilung erreicht wird. Die Submaxillarspeicheldrüse, die submaxillaren, sublingualen und oberen zervikalen Lymphdrüsen werden entfernt, die Art. lingualis wird unterbunden. Dann durchtrennt man die Schleimhaut des Mundbodens dicht am Unterkiefer so weit, daß der kranke Teil der Zunge bequem erreichbar ist. Nach Schluß der möglichst keilförmig zu gestaltenden Wunde durch Naht wird mit Jodoformmull tamponiert und das Ende des Tampons zur Mitte der äußeren Wunde hinausgeleitet.

Der Nachteil dieser beiden Verfahren liegt darin, daß die Drüsenausräumung nur einen Teil der als erkrankt zu betrachtenden Lymphdrüsen berücksichtigt und daß die Halswunde mit der Mundhöhle kommuniziert, also trotz aller Sicherung des Abflusses der Wundsekrete infiziert wird. Diese Infektion ist nicht ohne Bedeutung und kann, was Küttner betont, zur Thrombose der Vena jugularis führen, von der aus durch einfaches Hinabfallen der Thromben ins rechte Herz die tödliche Lungenembolie erfolgen kann. Deshalb ist die auf S. 995 geschilderte Trennung der Halsoperation und des Eingriffs an der Zunge empfehlenswerter. Nur bei Rezidivoperationen fallen die Nachteile des Vorgehens von der seitlichen Halsgegend aus weniger ins Gewicht.

4. Ist das Karzinom sehr groß und von den Randpartien auf die Zungenwurzel oder noch weiter auf Gaumenbögen und Mundboden übergegangen, so ist die Durchsägung des Unterkiefers in Betracht zu ziehen. Es möge jedoch noch einmal hervorgehoben werden, daß auch sehr ausgedehnte Krebse mit voller Sicherheit vom Munde aus exstirpiert werden können.

Sédillot hat 1844 die Trennung des Unterkiefers in der Mittellinie, v. Langenbeck 1875 die seitliche Durchsägung des Knochens empfohlen.

Das ursprüngliche v. Langenbecksche Verfahren wird jetzt allgemein in der v. Bergmannschen Modifikation geübt.

Der Schnitt beginnt wie bei der Wangenspaltung am Mundwinkel der kranken Seite und führt sofort durch die ganze Dicke der Wange bis an den Masseter. Von hier biegt er im spitzen Winkel, wie bei der Cheiloplastik nach Dieffenbach, abwärts und wird durch die Regio submaxillaris und hyoidea schichtweise bis an den innern Rand des Kopfnickers und, wenn hier zahlreiche geschwollene Lymphdrüsen liegen, noch weiter nach unten längs desselben fortgeführt. Der Durchtrennung der Haut folgt die des Platysma bis auf die Faszie, welche die Gl. salivalis hier deckt. Die Lymphdrüsen auf, neben und unter ihr werden zusammen mit der Speicheldrüse ausgeräumt. Hierbei werden die Art. maxillaris externa und die Lingualis unterbunden. Wie weit längs des Sternokleidomastoideus abwärts geschnitten werden soll, hängt von der Affektion der karotidalen und jugularen Drüsen ab.

Der zweite Hauptteil der Operation ist die Durchsägung des Unterkiefers in schräger Richtung von hinten und oben nach vorn und unten. Der Sägeschnitt beginnt oben genau im Winkel zwischen Ast und Körper der Mandibula. Es ist leicht, die Giglische Drahtsäge um den Knochen zu führen und so zu halten, daß sie in zwei schräg zur Längsachse des Mittelstücks gerichteten Ebenen den Knochen

trennt: einmal in der schon bezeichneten und dann auch noch, wie die Betrachtung von Fig. 243 ohne weiteres ergibt, in der Richtung von innen und vorne nach außen und hinten. Am Schlusse der Durchtrennung kann man der schmiegsamen Säge noch die Richtung nach vorn geben und dadurch eine Zacke am unteren Rande des hinteren Knochenfragments bilden, auf die sich nachher das vordere Fragment stützt. Sofort nach beendeter Durchtrennung des Knochens wird jederseits ein starker scharfer Resektionshaken in die Sägefläche, am besten die Öffnungen des Knochenkanals, gesetzt, damit die Knochenstücke weit auseinander gezogen werden. Sowie darauf auch noch der hintere Bauch des Digastrikus durchschnitten worden und die Schleimhaut in der Schnittrichtung, dicht vor dem Arcus palato-glossus mit dem Ligamentum glosso-epiglotticum laterale bis in den Sinus pharyngo-laryngeus gespalten ist, klafft die Wunde wohl um die Breite einer Hand, so daß deutlich das ganze erkrankte Gebiet der Zunge und ihrer Nachbarschaft zu übersehen und auf das bequemste zu erreichen ist. Man operiert dann weiter an der Zunge wie auf der Oberfläche des Körpers. Hat man nach jedem der geschilderten Operationsakte die Blutung gestillt und vor der Durchsägung die Ausräumung der submandibularen Gegend so weit gefördert, daß die freigemachten Weichteilmassen nur noch am Boden der Mundhöhle hängen, so hat man auch bis dahin eine Ansammlung von Blut im Rachenraum über dem Kehlkopfeingange nicht zu fürchten. Hakt man jetzt mit einem kleinen Häkchen die Epiglottis an, so kann man den Kehlkopf mit ihr heben und sich überzeugen, daß der Blick über die ganze Oberfläche der Zunge und die Seiten- und Hinterwand des Pharynx bis an die Rima glottidis frei ist, ebenso kann man die von den Musculi pterygoidei gedeckte Innenfläche des aufsteigenden Kieferastes überblicken. Der Assistent, welcher in gedachter Weise die Epiglottis fixiert, überwacht mit Stieltupfern den Eingang in die Luftwege, um sie vor dem Einfließen von Blut zu schützen. Die Fortsetzung der Operation, d. h. die Exstirpation der ganzen Zunge oder eines größeren Teiles von ihr, ist leicht. Da die Lingualis unterbunden ist, kann man fast im Blutleeren operieren, die Grenzen des Erkrankten sicher erkennen und den Exstirpationsschnitt im Gesunden führen.

Fig. 243.

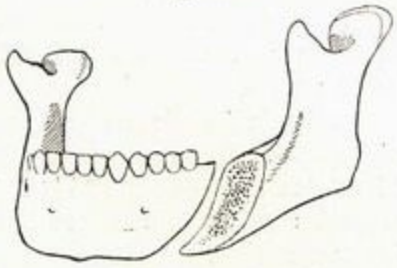

Für den Schluß der Wunde und die Nachbehandlung ist die Rücksicht auf die Ansammlungen der Wundprodukte maßgebend. Es muß dafür gesorgt werden, daß sie und die Sekrete der Mundrachenhöhle in den Nischen und Buchten der Wunde nicht stehen bleiben, vielmehr in dem Maße, als sie sich bilden, auch sofort nach außen in die aufsaugenden Verbandstoffe geleitet werden. Ein bequemer und stetiger Abfluß läßt sich dadurch besorgen, daß man die Schleimhaut des Pharynx dort, wo sie zur Seite des Kehlkopfs liegt, in den unteren Winkel der Hautwunde näht und hierdurch eine lippenförmige Fistel an der tiefsten Stelle der Wunde schafft. Auf der schiefen, nach außen abschüssigen und durch ihre Schleimhautfläche schlüpfrigen, glatten Ebene werden die Nasen-, Mund- und Rachensekrete sofort, ohne daß sie Zeit und Raum finden, sich anzusammeln, nach außen geleitet. Trendelenburg hat auf diese Bedeutung der direkten und schnellen Abfuhr aus dem Raume, welcher zwischen Zunge und Kehldeckel liegt, zuerst hingewiesen.

Da über und neben dem Larynx Lachen faulender Flüssigkeiten sich gar nicht bilden können, fällt auch die Gefahr ihres Hinabrinnens in die Luftwege fort.

Man faßt hierzu den Teil der beiden Wundränder des Schleimhautschnittes, welcher zunächst der Epiglottis liegt, zieht ihn vor und vernäht ihn mit dem unteren Wundwinkel der äußeren Haut. Dadurch kommt die Epiglottis selbst und mit ihr der Kehlkopfeingang dicht hinter die äußere Wunde, fast unmittelbar an die durch die Nähte einwärts gezogene Haut des Halses zu liegen. Die Herstellung dieses kurzen, weiten und unverlegbaren Abzugskanales ist wirksamer als die Einführung von Drainröhren, die sich gerade hier leicht knicken und verschieben, oder aber die Epiglottis reizen und Husten und Würgbewegungen auslösen. Wie den Lungen, so kommt auch den Zellgewebsräumen des Halses diese dauernde und radikale Ableitung der Schleim- und Speichelmassen direkt nach außen zugute.

Wichtig ist die schräge Durchsägung des Unterkiefers in den bezeichneten Richtungen. Sein Ast hat stets die Neigung, sich aufwärts zu ziehen, sein horizontales Stück sinkt dagegen herab. Die schräge Durchsägung gestattet nun, die Sägefläche des oberen Fragments an die des unteren zu stemmen und durch den Druck der letzteren das Aufsteigen des Astes zu verhindern, während das vordere Kieferstück sich auf die schräge Sägefläche des hinteren (oberen) stützt und so niederzusinken gehindert wird. Es liegt auf der Hand, wie die Form der Sägeflächen diese Lagerung unterstützt und sichert. v. Mikulicz sägt zu demselben Zwecke den Knochen winklig durch. Zu beiden Seiten der Knochenwunde werden je zwei Bohrlöcher, am besten, weil am schnellsten, mit dem elektrischen Bohrer angebracht. Durch sie gehen die Aluminiumbronzedrähte der Knochennaht. Damit die Sägeflächen der Knochen vor einer Infektion von der Mundhöhle aus geschützt bleiben, sucht man über ihnen das Periost und die Schleimhaut dicht zu vereinigen, doch gehört eine Knochenentzündung oder die Abstoßung größerer Sequester zu den Seltenheiten. Nur kleine Stücke haben sich zuweilen und meist erst recht spät gelöst, oder eine der Knochennähte bohrte sich gegen die Mundhöhle vor und wurde dann zugleich mit einem Knochenplättchen extrahiert. Den Schluß der Operation bildet die Vernähung der Wangenwunde und der Haut über der Antlitzfläche des Unterkiefers bis an die lippenförmige Fistel. Schuf die Wegnahme der am Boden der Mundhöhle und an der Seitenwand des Pharynx gelegenen Abschnitte des Krebses hier tiefe Nischen, so werden diese mit Streifen von Jodoform- oder Vioformgaze gefüllt, deren Zipfel oberhalb der Fistel hinauszuleiten und mit Heftpflaster an der äußeren Haut zu befestigen sind, damit sie nicht in den Kehlkopf aspiriert werden.

Der Patient wird 8—10 Tage nach der Operation mit der Schlundsonde gefüttert, das Schlucken wird erst nach Entfernung der Tampons gestattet. Die Fistel wird anfangs während des Schluckens durch einen Gazeballen geschlossen. Sie verkleinert sich schnell und heilt manchmal auch ohne Anfrischung oder Abtragung der sie umsäumenden Schleimhaut, da diese nach Fortnahme der Nähte, welche sie an die äußere Haut knüpfen, sich selbst löst und zurückzieht. Geschieht das nicht, so muß 14 Tage später die kleine Operation der Anfrischung und Vereinigung durch einige Nähte erfolgen.

Kocher hat die Zwecke, welche die eben beschriebene Operation verfolgt, durch die Wiederaufnahme und Verbesserung der alten Sé-

dillotschen Durchsägung des Unterkiefers in der Mitte erreicht. Er führt die Operation folgendermaßen aus:

Nach Durchschneidung der Lippe und Durchsägung des Unterkiefers in der Mittellinie werden an der kranken Seite der Geniohyoideus und Genioglossus vom Knochen getrennt und die beiden Kieferhälften kräftig auseinander gezogen. Dabei wird durch eine Fadenschlinge die Zunge heraus und nach der entgegengesetzten Seite gebracht. Nun wird am Rande der Zunge die Mundbodenschleimhaut nach rückwärts bis zum vorderen Gaumenbogen gespalten. Es erscheint die Vena lingualis, über die laterale Fläche des Hyoglossus nach hinten und außen ziehend, und der N. lingualis des Trigeminus dicht unter der Schleimhaut am Zungenrande. Der N. hypoglossus wird am vorderen Rande des M. hyoglossus sichtbar. Unter ihm kommt zwischen Hyoglossus und Genioglossus die Art. lingualis zum Vorschein und kann daher leicht unterbunden werden. Der M. hyoglossus wird mit dem Thermokauter getrennt und nun die Schleimhaut unter starkem Anziehen der Zunge weiter durchbrannt. Wenn die Neubildung auf den Gaumen und Pharynx übergegangen ist, durchschneidet man den sichtbaren M. styloglossus. Nach Spaltung der Schleimhaut vor der Mandel kann man diese an ihre Außenfläche abheben, wobei der M. pterygoideus internus zutage tritt. Ist der weiche Gaumen erkrankt, so wird er ebenfalls mit dem Thermokauter umschnitten. Endlich trennt dasselbe Instrument im Gesunden die Zunge, soweit das nötig ist. In die Wunden und verbrannten Flächen reibt Kocher Xeroformbrei ein und schließt die Sägestelle am Kiefer durch die Knochennaht. Von dem Lippenrot aus wird auch die Hautwunde vernäht, nur daß vor dem Zungenbeine am untersten Ende des Schnittes eine Öffnung gelassen wird, durch welche Xeroformgaze locker hineingeschoben wird.

Vallas hat zur medianen Durchsägung des Unterkiefers noch die gleichfalls mediane Spaltung des Zungenbeins gefügt.

5. Die Fortnahme der Zunge bei gleichzeitiger Kiefererkrankung fordert die Resektion eines größeren Knochenstücks. In den meisten Fällen ist es der aufsteigende Ast des Unterkiefers, der in die Krankheit hineingezogen ist. v. Bergmann läßt die Operation dann mit dem Schnitte wie für die seitliche Durchsägung des Kiefers beginnen. Nach Ausräumung der Regio submaxillaris wie angegeben und Unterbindung der Carotis externa wird aber der Kiefer nicht schräg, sondern senkrecht zur Längsachse seines Mittelstücks durchtrennt, und zwar vor den Grenzen des Krebses. Dann folgt die Exartikulation des Astes im Temporomandibulargelenk. Diese vollständige Exartikulation des Astes setzt nach v. Bergmann allein in den Stand, die hinter und in der Parotis gelegenen Lymphdrüsen, sowie Stücke der Parotis selbst zu entfernen.

Da die Eingriffe, welche wir zur Entfernung ausgedehnter Zungenkrebse anwenden müssen, recht große sind, darf die hohe Sterblichkeitsziffer nicht verwundern.

Nach den Zusammenstellungen von Wölfler (Wien), Meyer (Augustahospital in Berlin), Rödiger und Steiner (Heidelberg), Binder (Zürich), Landau (Göttingen), v. Bergmann und Butlin schwankt die Mortalität zwischen 8,3 und 25 % und beträgt durchschnittlich 16,2 %. Jedenfalls hat sie sich auffällig, wohl infolge der verbesserten Technik und Nachbehandlung, gebessert.

Früher 25 % in der Göttinger Klinik (Landau), betrug sie nach Königs Angabe in seinem Lehrbuch später 14 %. Die Winiwarterschen Tabellen (1878) aus früheren Dezennien beziffern sie auf 42,8 %. Die größeren Operationen, welche mit dem Anlegen eines Weges zur erkrankten Zunge beginnen, haben nach Loisons Ermittlungen weniger Rezidive im Gefolge als die von dem Munde aus vorgenommenen, 24,1 % gegenüber 34,2 %. Freilich ist die Sterblichkeit nach ersteren, wie der Autor aus seinen Zahlen feststellt, größer als nach den letzteren, 23 % gegen 10,7 %.

Die Zahl der Dauerheilungen berechnet Küttner aus einer größeren Reihe von Statistiken auf 13 %. Butlin erzielte unter 197 Operationen 55 Heilungen über 3 Jahre nach der Operation, doch werden auch nach diesem Termin noch Rezidive beobachtet.

Treten Rezidive nach den Operationen auf, so haben wir schon gesehen, daß diese überwiegend häufig Drüsenrezidive sind. In gewissem Sinne ist auch das ein Vorteil der Operation, da die weitere Entwicklung eines Karzinoms im Munde ungleich mehr den Patienten quält, als die Wucherung und Jauchung am Halse.

Die Grenzen der Operabilität sollen nicht allzu weit gesteckt werden. Ein operabler Fall muß so liegen, daß mindestens 1 cm jenseits seiner Grenzen im Gesunden die Exstirpation vollzogen werden kann. Weiter müssen die erkrankten Drüsen ihre Auslösung zulassen, nicht so fest mit ihrer Umgebung verbacken und verlötet sein oder so verschwommen in sie übergehen, daß ihre Exzision ungenau und ungenügend ausfällt. Die Entfernung der ganzen Zunge wird auffallend gut ertragen. Meist lernen die Patienten, sich laut verständlich zu machen und ohne Schwierigkeit zu schlucken.

Die Behandlung inoperabler Zungenkarzinome ist in hohem Maße undankbar. Die Ernährung macht die größten Schwierigkeiten. Schnabeltasse und Schlundsonde vom Munde aus sind bald nicht mehr anwendbar. Es bleibt nur der Weg durch die Nase, das zu früh versagende Nährklistier und die Gastrostomie. Die Steigerung der Schmerzen und die Schlaflosigkeit zwingen zu immer größeren Morphiumdosen. Örtlich kann man mit Wasserstoffsuperoxydlösungen als Mundspülwasser, oder Abtupfen mit Jodoformgaze und Aufstreuen von Anästhesin die Leiden mildern.

Vorgeschrittene, anscheinend inoperable Karzinome können gelegentlich durch die von Küster empfohlene einseitige oder doppelseitige Unterbindung der Carotis externa im Wachstum aufgehalten und in ein operables Stadium übergeführt werden, doch ist mit ausgedehnter Nekrose der Geschwulst und dadurch bedingten Komplikationen zu rechnen. Wesentliche Verkleinerung inoperabler Zungenkarzinome erzielten Echtermayer und Hölscher durch Injektion von Adrenalin in den Tumor, während Pinkus keinerlei Erfolg sah.

Die Mundbodenkarzinome werden wie die Karzinome, die vom vorderen Abschnitte der Zunge auf den Mundboden übergegriffen haben, operiert. Ist der Knochen noch nicht vom Krebse erreicht, so empfiehlt v. Bergmann von der Regio suprahyoidea aus vorzugehen. Ein Schnitt in der Mittellinie, der den Raum zwischen den Geniohyoidei zu gewinnen sucht, und, wenn in die Muskulatur bereits die Neubildung

gedrungen ist, ein auf diesen Schnitt gesetzter Querschnitt längs des unteren Kieferrandes geben in der Regel Raum genug für die Exstirpation. Ist der Knochen schon erkrankt, so muß das Mittelstück des Unterkiefers reseziert werden.

Morestin empfiehlt folgendes Verfahren, bei dem die Kontinuität des Unterkiefers erhalten bleibt und doch ein breiter Zugang geschaffen werden soll. Er legt zunächst die befallenen Lymphdrüsen frei, spaltet die Unterlippe in der Mitte, löst sie vom Kiefer ab und schlägt sie nach hinten. Dann sägt er aus dem freien, die Zähne tragenden Rande des Kiefers ein Stück heraus, so daß der untere Rand stehen bleibt, und entfernt, weiter präparierend, den Mundbodentumor mit Kiefer und Drüsen in einem Stück. Küttner operiert zweizeitig; zunächst werden mittels des von ihm angegebenen Kreuzschnittes (S. 995) die Lymphdrüsen auf beiden Seiten des Halses ausgeräumt, in der zweiten Sitzung wird nach medianer Kieferdurchsägung der Tumor exstirpiert.

Das Karzinom der Wangenschleimhaut ist leicht zu umschneiden, wenn es in der Nähe einer Lippenkommissur sitzt. Unter Umständen muß hierbei durch die ganze Dicke der Wange hindurch gegangen und eine Meloplastik zugefügt werden. Die ausgedehnte Drüsenausräumung wird von einem besonderen Schnitte am Halse her vorgenommen und, aus Rücksicht auf die Asepsis und eventuelle Narkose, der Operation im Munde vorangeschickt. Viel schwerer ist es, aus der Tiefe zwischen Ober- und Unterkiefer die Geschwulst zu entfernen. Ist sie noch klein, so genügt die Spaltung der Wange; ist sie aber größer oder gar in den Knochen hineingewachsen, so handelt es sich um sehr eingreifende Operationen. Entweder kann nach der geschilderten seitlichen, schrägen Durchsägung des Unterkiefers die Geschwulst erreicht und exstirpiert werden, oder man muß zur Resektion des Unterkieferastes, ja auch noch zur partiellen Resektion des Oberkiefers greifen.

Literatur.

Wölfler, *Zur Geschichte und operativen Behandlung des Zungenkrebses. Arch. f. klin. Chir. 1881, Bd. 26, S. 420.* — **Trélat,** *Cancer lingual. Sem. méd. 1883, S. 108.* — **Barker,** *System of. Surg. Bd. 2, S. 578.* — **Steiner,** *Die Zungenkarzinome der Heidelberger Klinik. v. Bruns' Beitr. 1890, Bd. 6, S. 561.* — **Sachs,** *69 Fälle von Zungenkarzinom. Arch. f. klin. Chir. 1897, Bd. 45, S. 174.* **F. Meyer,** *Beiträge zur Statistik der Zungenkarzinome. Kieler Diss., 1888.* - **Binder,** *Ueber 49 Fälle von Zungenkarzinom. v. Bruns' Beitr. 1896, Bd. 17, S. 257.* — **Landau,** *Die Zungenkrebsoperationen der Göttinger Klinik. Zentralbl. f. Chir. 1885, S. 695.* — **Rödiger,** *Weitere Beiträge zur Statistik des Zungenkarzinoms. v. Bruns' Beitr. Bd. 31, S. 381.* — **Eicke,** *Ueber Zungenkrebs und dessen Heilbarkeit auf operativem Wege. Breslauer Diss. 1901.* — **Küttner,** *Die Lymphgefäße der Zunge und ihre Bedeutung für die Ausbreitung des Zungenkarzinoms. v. Bruns' Beitr. Bd. 21 und Zentralbl. f. Chir. 1903, Nr. 4, S. 222.* — **Loison,** *Traitement du cancer de la langue. Thèse Nancy 1884.* — **Butlin,** *What operation can do for cancer of the tongue? Brit. med. journ. 1898, 26. Febr., und Brit. med. journ. 1905, 11. Febr.* — **Poirier,** *Revue de chir. 1904, Bd. 1, S. 652 und 783 (Soc. de chir.).* — **Butlin,** *On the results of operations for carcinoma of the tongue with an analysis of 197 cases. London 1908.* — **Collins Warren,** *Report on cancer of the mouth and tongue. Internat. Chir.-Kongr. Brüssel 1903.*

---

v. Esmarch, *Aetiologie und Diagnose der bösartigen Geschwülste. Verhandl. d. Deutschen Gesellschaft f. Chir. 18. Kongr. 1889, 2, S. 120.* — **Ozenne,** *Du cancer chez les Syphilitiques. Thèse de Paris 1883/84* — **Gaston,** *Modifications épithélioïdes de la muqueuse linguale. Soc. franç. de dermatologie et de syphiligologie 1899, 9. Sept.* — **Fournier,** *Des relations de la leucoplacie buccale avec la syphilis. Gaz. hebd. 1900, Nr. 91.* — **Pilliet,** *Leucoplacie linguale et épithélioma. Soc. anatomique, Paris 1897, 9. Juli.* — **Bozzi,** *Beiträge zur Kenntnis der auf dem Boden von Psoriasis entstehenden Zungenkarzinome. v. Bruns' Beitr. Bd. 22, S. 392.* — **Coenen,** *Serologischer Syphilisnachweis. v. Bruns' Beitr. 1908, Bd. 60, Heft 1 u. 2 und Payr-Küttners Ergebn. d. Chir. u. Orthop. 1911, Bd. 7.*

v. Langenbeck, *Verhandl. d. Deutschen Gesellsch. f. Chir. 1879, Bd. 8.* — **Kocher,** *Ueber Radikalheilung des Krebses. Deutsche Zeitschr. f. Chir. 1880, Bd. 13.* — **Whitehead,** *Excision of the tongue. Lancet 1888, 28. Jan.* — **v. Bergmann,** *Ueber die Operationen am Schlundrohr. Deutsche med. Wochenschr. 1883, Nr. 42.* — **Kocher,** *Chirurgische Operationslehre 1907.* — **Vallas,** *Amputation totale de la langue par la voie transhyoidienne. Soc. de sc. méd. de Lyon 1897. Mai und Juni.* — **Duvoisin,** *Des ligatures artérielles dans le traitement du cancer de la langue. Thèse de Paris 1899.* — **Küster,** *Zur Behandlung des Zungenkrebses und die Unterbindung d. Carotis ext. Arch. f. klin. Chir. Bd. 81.* — **Echtermayer,** *Inoperables Karzinom des Zungengrundes durch Adrenalininjektionen gebessert. Berliner klin. Wochenschr. 1911, Nr. 34.* — **Küttner,** *In Wullstein-Wilms Lehrb. d. Chir. 1912, 3. Aufl.*

Faure, *De l'épithélioma du plancher de la bouche. Thèse de Paris 1883.* — **Horber,** *Ueber das Mundbodenkarzinom. Straßburger Diss. 1898.* — **Morestin,** *Cancer du plancher de la bouche. Soc. anatom. 1900, 26. Okt., 20. Dez. Bull. et mém. de la soc. de chir. 1908, Nr. 27.* — **Kronacher,** *Karzinome am weichen und harten Gaumen. Deutsche Zeitschr. f. Chir. 1889, Bd. 29, S. 193.* — **Himmelreich,** *Ein primäres Drüsenkarzinom des harten Gaumens. Würzburger Diss. 1892.* — **Küttner,** *In Wullstein-Wilms Lehrb. d. Chir. 1912, 3. Aufl.*